



Ulla Rishøj
Højergårdsvej 16, B
2730 Herlev

Dato:	Vor ref.:	Sagsbehandler:
12. februar 2001	318.38245/ld	J. Schlichting/6231
Deres brev af:	Deres ref.:	Direkte nr.:
	210147-1104	

Emne: Helbredsmæssig underkendelse til ACTO certificering.

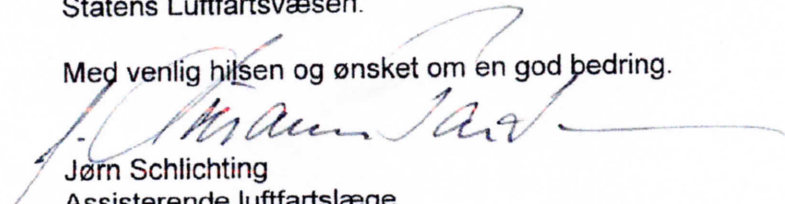
Statens Luftfartsvæsen har modtaget underretning om den undersøgelse, der blev foretaget 25. januar på Flyvemedicinsk Klinik. Det fremgår af denne, at der er fundet forandringer i net-hinden, så kaldt retinoschise, på begge øjnene. Dette medfører, at Deres synsfelt ikke er normalt, hverken hver for sig eller tilsammen. Det ses endvidere, at De er henvist til øjenafdelingen i Herlev m.h.p. vurdering.

På denne baggrund opfylder De for tiden ikke de helbredsmæssige krav til ACTO certificering, jf. BL 6-05, JAR-FCL 3.3.220. Som følge deraf er Deres certifikat ugyldigt, iht. BL 6-03 pkt. 4,2, og det inddrages hermed. Certifikatet bedes snarest indsendt hertil for deponering.

Revurdering kan finde sted på baggrund af erklæring fra øjenafdelingen i Herlev. Denne erklæring skal indeholde oplysninger om mulighederne for behandling af tilstanden.

Skulle De have spørgsmål til ovenstående, kan det anbefales, at De kontakter Lægesektionen, Statens Luftfartsvæsen.

Med venlig hilsen og ønsket om en god bedring.


Jørn Schlichting
Assisterende luftfartslæge
Lægesektionen

Kopi til:
Flyvemedicinsk Klinik



Til rette vedkommende

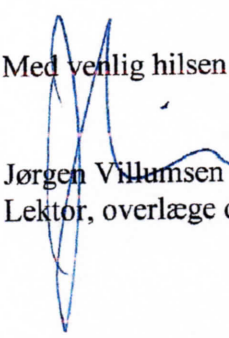
Herlev Ringvej 75
2730 Herlev
Tlf 4488 4651
Fax 4494 1041
E-mail jehy@herlevhosp.kbhamt.dk

16.03.2001
jh

Ang. Rishøj, Ulla Josta, 210147-1104, Højergårdsvej 16 B, 2730 Herlev

Ovenstående patient er undersøgt d.d. ved øjenklinikken, KAS-Herlev. Man finder normalt visus på begge øjne 1,0. Ved undersøgelse finder man på begge øjne i nederste temporale kvadrant opsplitting af de retinale lag af en type, som kaldes retinoschise. Der findes en syns-feltdefekt modsvarende retinoschiserne. Nogen behandling for disse forandringer foreligger ikke. Forandringerne vil formentlig holde nogenlunde samme størrelse som de er aktuelt. Nogen spontan forbedring er næppe sandsynlig og behandlingsmæssigt har vi intet at tilbyde.

Med venlig hilsen


Jørgen Villumsen
Lektor, overlæge dr.med.

21 01 47-1104 45449 He G 115
RISHØJ, ULLA JOSTA 35 år
flylederass
højergårdsvej 16b ,2730 herlev
(PRÆGEPLADEAFTRYK)

KAS

<input type="checkbox"/>
<input type="checkbox"/>
<input type="checkbox"/>
<input type="checkbox"/>
<input type="checkbox"/>

Gentofte
Glostrup
Herlev
Sankt Elisabeth

KOPI

KONT. NR. 2

160301

Øjenambulatoriet

Dato 16/3.01 kl. 9.00 Initialer: MV

o.dxt. dil

Visus knap 1.0 S.C → 1.0 m ÷ 0,25 sf

o.sin. dil

Visus knap 1.0 S.C → > 1.0 m ÷ 0,25 sf

Metaoxedrin 10 % og Mydriacyl 1 %

Andet:

Henvist af Carsten Edmund, Flyvemed. Klinik mhp. bilat. schise. Pt. er flyveleder og i forbindelse med dette blevet undersøgt, hvor man har fundet synsfeltdefekter, hvilket har foranlediget undersøgelse og man har der fundet schiser på begge øjne.

Objektivt:

Subjektivt ingen større synsgener, ingen traumer. Øjenfrisk i.ø.. Medfølgende synsfeltsundersøgelser fra henvisende øjenlæge viser absolut skotomer modsvarende schiserne.

Spaltelampe o.u.: reaktionsløse. Bulbi blege. Lentes klare.

cont.

Fundoskopi o.u.: der er i begge nederste temporale kvadranter pellucide schiselignende forandringer. Der synes at være nogen pigmenteringer i bunden, men bortset fra dette synes forandringen at være en relativ typisk schiseforandring. Tilstanden tolkes primært som schise på begge øjne. Nogen behandling synes jeg ikke man kan tilråde. Der tages fundusfoto. Pt. er instrueret i selvkontrol af synsfeltdefekterne og ved progres hører pt. fra sig tidligere eller senest om ca. 6 mdr..

/retinoschisis o.u. H33.1/

J. Villumsen/jh

Øjenambulatoriet:

Dato 18.09.01 kl. 9³⁰ Initialer: *ans*

o.dxt. dil SC Visus *Knap 1,25*

o.sin. dil SC Visus *> 1,0 ubma*

Metaoxedrin 10 % og Mydriacyl 1 %

Andet:

Møder til 6 måneders kontrol efter at fået konstateret retinoskise.

Subjektivt fuldstændig uændret.

Objektivt

Spaltelampe o.u.: Blege øjne, klare medier.

Fundoskopi i mydriasis o.u.: Pænt indblik. Velaftgrænsede papiller. Pæne kar, normale centra. Periferien går igennem. Som tidligere beskrevet ser man i begge nedre temporale kvadranter pellucide retinoskiselignende forandringer. Går ca. til temporale karbue perifert. Uændret i forhold til sidste vurdering.

Konklusion

Fuldstændig uændrede forhold. Finder ikke indikation for fundus-

tid hos overlæge Jørgen Villumsen om 6 måneder

Hvis der er uændrede forhold her, må pt. kunne følges i praksis.

Claus Engler/mjn

210147- 1104

Rishøj, Olla

(PATIENTDATA)

KONT. NR. 4

Dato 4/4 02 kl. 8²⁰

Initialier: RB

o.dxt. dil

Visus < 105C - 110sten hul

o.sin. dil

Visus < 095C 110sten hul

Metaoxedrin 10 % og Mydriacyl 1 %

Andet:

040402

Øjenambulatoriet:

Møder til halvårlig kontrol for bilaterale retinoskiser, subjektivt ingen forandring.

Objektivt

Spaltelampe o.u.: Reaktionsløst.

Oftalmoskopi, 90 og 20 D o.u.: Velafgrænsede papiller. Nydelige kar og centra. På højre side ses lille chorioidalt naevus ved nedre karbue, yderligere perifert nedad temporalt ses som tidligere beskrevet tynd retinoskise med god demarkationslinie. På venstre side samme type forandringer. Der er et par huller i indre blad perifert for demarkationslinien.

Synsfelt ved kampimetri, laserlys: Viser øvre nasal synsfeltsdefekt på højre øje svarende til skisen. Ingen absolut synsfeltsdefekt på venstre side.

Konklusion

Alt i alt vurderes tilstanden uforandret.

Gennemgår fotoarkivet, men kan ikke finde de tidligere billeder.

Aftaler med pt., at vi AFSLUTTER

hende herfra til jævnlig kontrol via privat øjenlæge.

Pt. ønsker rp. kopi af journal tilsendt

/H 33.1 retinoskisis o.u./

Lone K. Sommer/mjn